The Specialists

東邦大学医療センター大橋病院
消化器内科
教授　渡邉（わたなべ）　学（まなぶ）

肝疾患～慢性肝炎から肝硬変、肝細胞癌まで

【ごあいさつ】

この度、東邦大学医療センター大橋病院消化器内科に新たな一員として着任いたしました渡邉学と申します。昭和62年に東邦大学を卒業し、これまで同大森病院消化器内科にてウイルス性肝炎・肝癌といった肝疾患や各種IVR（インターベンショナルラジオロジー）治療を中心に診療に携わってまいりました。また、この10月から、同消化器内科より助教として塩澤一恵（平成11年北里大学卒）も加わり、大橋病院消化器内科肝臓班は、わたくし渡邉学、塩澤一恵、松井貴史（助教）、山本修平（シニアレジデント）の４人体制となり、今まで以上により多くの肝疾患患者様の診療が可能となります。

1　慢性肝疾患

B型肝炎やC型肝炎の診断・治療、特にC型肝炎につきましては、現在主流となっておりますインターフェロンフリーの内服治療を行っています。インターフェロンフリー治療は、ほとんど副作用がなく、９割以上の高い確率でウイルスの陰性化が得られております。また、近年、糖尿病やメタボリック症候群を有する患者様の増加に伴い、非アルコール性脂肪性肝炎（NASH）も増えてきています。NASHは肝硬変への進展、肝細胞癌(HCC)の合併を伴う病態であり、確定診断（経皮的肝生検）を含めた経過観察が重要となります。

2　肝悪性腫瘍：特に肝細胞癌（HCC）

HCCは進行度によりさまざまな内科的治療が確立されており、主に早期の腫瘍に対してはラジオ波焼灼療法（RFA）、RFAが困難な腫瘍や大きな腫瘍では肝動脈塞栓術（TACE）が施行されております。われわれは早期HCCのみならず、進行HCC症例も多く経験しており、TACEの他、より進行した症例につきましては、動注ポートを留置した持続肝動注化学療法（HAIC）（図１）や分子標的薬（ネクサバールやスチバーガ）を用いた治療を行うことも可能で、各種治療を組み合わせることにより、HCC患者様の長期予後が期待できます。さらに、塩澤は関連病院にて、HCCに対する新たな治療であるサイバーナイフを用いた定位放射線治療（保険診療内）について広く学び、サイバーナイフ治療を希望される患者様や適応となる患者様におきましては、関連施設への紹介も可能です。サイバーナイフ治療は低侵襲で、ご高齢の患者様などにも適した治療であると思われます。

図1：進行HCCに対しHAIC治療

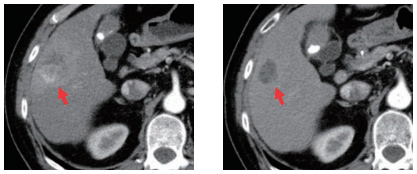

a：治療前。肝右葉に6×4cmの肝癌あり。写真以外にも肝内に多数のHCCあり

b：治療6か月後。HCCは壊死し完全奏効

3　食道胃静脈瘤

肝硬変症例においては、食道や胃に静脈瘤を合併することが多く、静脈瘤が破裂した場合、出血性ショックや肝不全など重篤な経過をとることもあり、予防的治療が重要となります。食道静脈瘤に対しては、内視鏡的治療、胃静脈瘤に対しては、B-RTO（バルーン閉塞下逆行性経静脈的塞栓術）（図２）を行い、静脈瘤破裂を予防し、肝予備能温存に努めます。

図2：胃静脈瘤に対するB-RTO治療

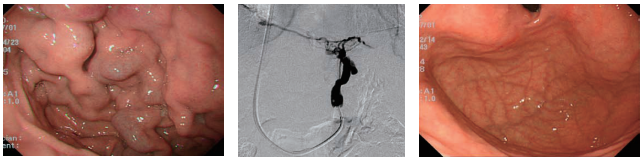

a：著明な胃静脈瘤を認める　b：B-RTO治療　c：胃静脈瘤は消失した

4　その他

腹部内臓動脈瘤出血やその予防などを目的としたIVR治療も可能です。

【おわりに】

当院消化器内科肝臓班の体制が整いましたことにより、確実な診断、さまざまな治療が可能となります。肝疾患や、IVR治療が必要な患者様がおりましたら、ぜひご紹介いただけると幸いです。

当科での診療後、または診療中も含め、先生方と密に連絡を取らせていただき、患者様によりよい診療を受けていただけるよう努力してまいりたいと思います。今後とも御指導御鞭撻の程よろしくお願いいたします。

外来診療日：月曜日　午前・午後

診療のご予約は・・・

病診連携室あてに「診察・検査FAX予約申込書」をお送り下さい。

病診連携室連絡先

病診連携室直通

TEL:**03-3481-7385** FAX:**03-3468-6191**

東邦大学医療センター｜大橋病院
Toho Univercity Ohashi Medical Center
〒153-8515　東京都目黒区大橋2-17-6　電話 **03-3468-1251**
http://www.ohashi_med.toho-u.ac.jp/
携帯用サイト http://www.ohashi_med.toho-u.ac.jp/m/