The Specialists

東邦大学医療センター大橋病院
消化器内科
講師　新後閑 弘章（しごか ひろあき）

膵・胆道疾患のすべてに迅速に対応いたします

■ご挨拶

皆様におかれましては、大切な患者様の病診連携にご協力いただき誠にありがとうございます。我々胆膵グループは前谷 容教授をはじめ、齋藤倫寛、田中貴志、馬場隆成と私の５名で診療にあたっております。胆嚢、胆道、膵臓の精密検査や治療が必要な患者様がいらっしゃいましたら、お気軽にご紹介いただければ幸いです。胆膵グループの診療の一部をご紹介させて頂きます。

1 胆道疾患

①総胆管結石、急性胆管炎

中等症から重症の胆管炎では緊急胆道ドレナージが基本治療です。当科では内視鏡的逆行性胆管膵管造影（ERCP）による緊急ドレナージができる体制を整えております。胃や胆膵疾患術後症例などでは通常の内視鏡では治療できないため、バルーン内視鏡を用いることもしばしばあります。内視鏡だけでなく経皮治療も当科で行うため、困難例ではPTBD（経皮経肝胆道ドレナージ）へ移行することも容易です。

②胆道癌や膵癌などによる悪性胆道閉塞

悪性胆道閉塞によって閉塞性黄疸をきたした場合には、速やかな胆道ドレナージが必要です。内視鏡的/経皮的胆道ドレナージ（ERCP/PTBD）はもちろん行っており、近年ではEUS（超音波内視鏡）を用いたInterventional EUSによって、胃や十二指腸から胆管に穿刺しドレナージルートを作ることも多くなっております。ドレナージ困難症例ではそれらを組み合わせて複数本のドレナージを留置致します（図１）。

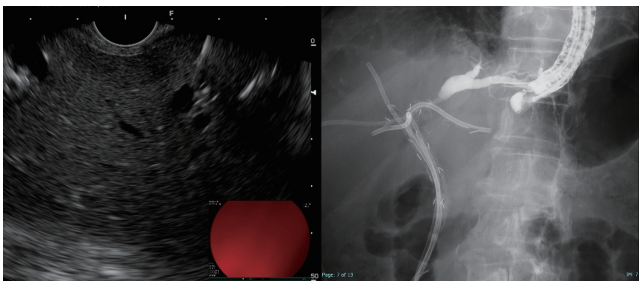

図１　肝門領域胆管癌に対して、ERCPルートから胆管金属ステントを留置しました。その後ステント閉塞をきたしたため、チューブステントを追加し、PTBDおよび超音波内視鏡下胃胆管瘻孔形成術（EUS-HGS）にて全肝ドレナージを行いました。

③胆管内病変、肝内胆管結石に対する胆管鏡

上記と同様にERCP、PTBD、EUSを用いた診断および治療を行っております。また経内視鏡的経口胆道鏡（POCS）や経皮経肝的胆管鏡（PTCS）を用い、直接観察を行い組織採取、病理診断を行います。肝内胆管結石では電気水圧式結石破砕術（EHL）やYAGレーザーを用いた結石破砕も実施しております。

④急性胆嚢炎

当院ではできる限り外科治療を推奨しております。しかしながら長寿社会の現代では手術適応があっても、耐術能がないなどの理由で保存的治療が選択されることもしばしばあります。その際は当科で経皮経肝胆嚢ドレナージ（PTGBD）や、内視鏡的胆嚢ドレナージ（ERGBD）を実施することでまずは炎症のコントロールを行います。外科胆道班との密な連携により治療方針の決定をしております。

⑤胆嚢隆起性病変、胆嚢壁肥厚、胆嚢結石

ドックや健診でしばしば胆嚢の所見として見つかることも多いと思います。増大傾向や10㎜以上のポリープでは切除も考慮し精査しております。壁肥厚では胆嚢腺筋腫症が多いと思いますが、胆嚢癌の除外や膵胆管合流異常の鑑別が必要です。腹部超音波、CT、MRIでは判断困難な病変も、超音波内視鏡での精密検査を行っております。お気軽にご紹介いただければ幸いです。

2 膵疾患

①急性膵炎

軽症では保存的にほとんどが改善いたしますが、重症では全身管理が必要です。呼吸管理のため気管挿管や体液管理のため持続的血液濾過透析（CHDF）を行うこともあります。

②慢性膵炎・膵石症

慢性膵炎では繰り返す急性増悪や膵性疼痛によって、日常生活に影響をきたすこともしばしばあります。当科では以前からERCPによる内視鏡治療と体外衝撃波結石破砕術（ESWL）を組み合わせ、膵管狭窄解除と膵石除去を行っております（図２）。

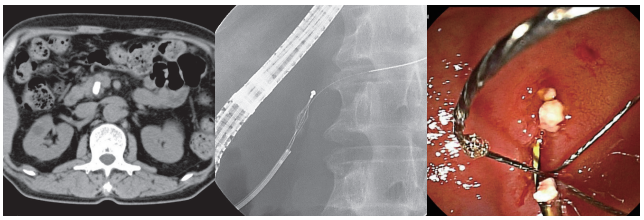

図２　慢性膵炎・膵石症に対して、ERCPにて膵石除去を行いました。

③膵仮性嚢胞

急性膵炎後や慢性膵炎に仮性嚢胞が合併することも多く、保存的治療で改善しない場合にはInterventional EUSを用いた超音波内視鏡嚢胞ドレナージ（EUS-CD）を行っております。また嚢胞感染にともなう被包化壊死（WON）に対する内視鏡的ネクロセクトミーも適宜行っております。

④膵腫瘍やリンパ節の組織診断

近年、膵癌の増加や画像診断の向上のため小膵腫瘤が見つかることが多くなっております。CTやMRIの画像診断に加え、超音波内視鏡下穿刺吸引針生検（EUS-FNA）による組織診断を行っております。通常型膵管癌（PDAC）、膵神経内分泌腫瘍（P-NEN）、充実性偽乳頭状腫瘍（SPN）、転移性膵腫瘍などの鑑別が可能です。膵腫瘍だけでなくリンパ腫や転移によるリンパ節腫大に対しても、EUS-FNAによって病理診断が可能であり適切な治療方法の選択が可能です。

⑤膵嚢胞性疾患に対する各種画像診断

胆嚢病変のようにドック、健診の腹部超音波で指摘されることも多くなっております。CTやMRI、また超音波内視鏡を用いることで詳細な診断を行っております。膵嚢胞性病変の代表的なものには膵管内乳頭粘液性腫瘍（IPMN）、粘液性嚢胞腫瘍（MCN）、充実性偽乳頭状腫瘍（SPN）、漿液性嚢胞腫瘍（SCN）など様々な疾患があり、それぞれ治療方針が異なっております。偶発的に見つかることも多いので、膵嚢胞性病変を見つけた際にはぜひご紹介ください。

■終わりに

大橋病院消化器内科胆膵グループの診療の一部をご紹介いたしました。膵胆道疾患でお困りの際にはぜひご連絡いただければ、迅速に精査させて頂きます。原因不明の腹痛や違和感の中に、膵胆道疾患が隠れていることもございます。お気軽にご紹介いただければ幸いに存じます。初診時、経過中、診療終了後には、速やかにご紹介もとに経過をご報告するように心がけております。地域の中核病院として皆様のお役に立てるようにこれからも努力してまいりたいと思います。今後ともご指導ご鞭撻のほど何卒宜しくお願い申し上げます。

■外来診察日：火曜日　午前・午後、木曜日　午前

診療のご予約は・・・

病診連携部門あてに「診察・検査FAX予約申込書」をお送り下さい。

病診連携連絡先

病診連携部門

TEL:**03-3481-7385**　FAX:**03-3468-6191**

東邦大学 医療センター | 大橋病院

Toho Univercity Ohashi Medical Center

〒153-8515　東京都目黒区大橋2-22-36　電話 **03-3468-1251**

http://www.ohashi_med.toho-u.ac.jp/

携帯用サイト **http://www.ohashi_med.toho-u.ac.jp/m/**